优秀运动员肘关节僵硬手术结合康复重返赛场个案报道

果 森[1],周敬滨[1,2*],贺 忱[1],高 奉[1],吕艳侠[1],钱 驿[1],赵志宏[3]

摘　要：目的：通过对一例患有肘关节僵硬的优秀运动员的治疗和康复经过随访，探索优秀运动员肘关节僵硬的治疗以及康复方案，获得重返赛场经验。方法：选取2018年5月国家体育总局运动医学研究所收治的一例肘关节僵硬患者，进行关节镜下松解联合开放性松解的手术治疗、康复及专项体能训练干预。结果：该患者肘关节症状有明显缓解，功能明显改善，运动表现相比治疗前有显著提高，成功重返赛场并在全国锦标赛中获得冠军。结论：结合运动员特点进行治疗与康复，能够提高临床效果，有助于重返赛场，提高运动表现。

关键词：运动员；肘关节僵硬；治疗方案；重返赛场

中图分类号：G804　文献标志码：A　文章编号：1006-1207(2020)03-0014-06

DOI：10.12064/ssr.20200303

A Case Report of an Elite Athlete Returning to Play after the Elbow Stiffness Treatment

GUO Sen[1], ZHOU Jingbin[1,2*], HE Chen[1], GAO Feng[1], LV Yanxia[1], QIAN Yi[1], ZHAO Zhihong[3]

(1.National Institute of Sports Medicine, Beijing 100061, China; 2.Medical School of Chinese PLA, Beijing 100853, China; 3. Beijing Second Hospital, Beijing 100031, China)

Abstract: Objective: Based on the follow-up of the treatment and rehabilitation of an elite athlete with elbow stiffness, the study examined the procedure and rehabilitation protocol for the joint stiffness case to share the experience of returning to play. Methods: An elite athlete with elbow stiffness was enrolled in the hospital of National Institute of Sports Medicine in May 2018. The procedure of arthroscopy combined with mini-open incision was performed to release the elbow. The rehabilitation and fitness protocol exclusively for the athlete were followed after the surgery. Results: The patient's elbow symptoms were significantly relieved. The function and performance of the elbow were significantly improved. Finally, the athlete returned to play and won the title in the national championship. Conclusion: The successful procedure and individualized rehabilitation protocol can improve clinical effects, which helps the athlete return to the play successfully and perform better in competition.

Key Words: athlete; elbow stiffness; treatment; return to play

肘关节僵硬是肘关节运动损伤后常见且较为严重的并发症，文献报道其整体发病率约为8.6%[1]。理论上认为，肘关节运动范围减少50%可使上肢功能降低80%，严重影响患者上肢功能[2]。由于关节内外异位骨化的形成和软组织的挛缩、粘连，创伤后的肘关节比其他任何一个关节更容易形成僵硬[3]。据不完全统计，肘关节创伤或者手术后发生僵硬的概率约为5%[4]。冲浪运动员在起乘动作时需要屈肘固定冲浪板，同时在划水和冲浪过程中均需要肘关节发力和维持身体平衡，因此肘关节功能在冲浪运动中至关重要[5]。本文介绍了国家冲浪队优秀运动员肘关节创伤后僵硬的病例，通过对其进行系统的手术治疗与康复，探讨帮助其成功重返赛场的经验。

收稿日期：2020-03-25

第一作者简介：果森，男，学士，住院医师。主要研究方向：踝、肘、膝、肩关节的运动损伤诊断及治疗。E-mail：13716017692@163.com。

* **通讯作者简介**：周敬滨，男，博士，主任医师。主要研究方向：运动创伤的手术治疗与康复。E-mail：Jingbinzhou@163.com。

作者单位：1.国家体育总局 运动医学研究所，北京 100061；2.解放军医学院，北京 100853；3.北京市第二医院，北京 100031。

1 病例资料

患者为 16 岁女性运动健将级冲浪运动员。2018 年 5 月 8 日入院治疗，患者自述入院 10 月余前运动时摔伤右肘，伤后疼痛肿胀，外院行常规康复及外用药治疗，治疗后疼痛肿胀缓解，但肘关节活动仍受限。

专科查体：肘部屈曲畸形，活动受限，屈伸活动范围为 30°~80°，旋前旋后活动范围为 30°~40°，关节无明显压痛，肘关节侧方应力试验阴性。

辅助检查 CT：右侧尺骨冠突陈旧性骨折，肱骨远端尺侧关节面粗糙，肘关节创伤性关节炎表现。

运动表现：运动员近一个月来肘关节活动范围较之前有明显下降，对专项动作影响较大，在训练活动前尤其明显。

初步诊断：右侧肘关节僵硬，右侧肘关节创伤性骨关节炎，右侧尺骨陈旧性骨折。

2 治疗方案

2.1 手术治疗：关节镜下松解术+开放性松解术

关节镜下松解术利用关节镜和相关手术器械建立手术通路，在关节镜下进行操作，手术操作更加精细，对患者的创伤更小，能够达到微创的目的；而开放性松解术则直接行小切口切开，切开之后探查病变部位，手术操作更加直观，松解的范围更加全面和广泛。两种术式同时应用可以取长补短，达到更好的治疗效果，手术过程如下。

2.1.1 关节镜下松解术

(1)准备工作：麻醉成功后，患者侧卧位，术区常规消毒铺无菌巾。驱血，止血带工作压 220 mmHg。

(2)关节镜探查：肘关节后外侧向关节腔内注入生理盐水并确认到达关节腔后，肘关节近端外侧、内侧入路进镜探察(图 1)，见关节腔滑膜增生呈条索状，关节囊增厚。尺骨冠状突尺侧边缘增生。

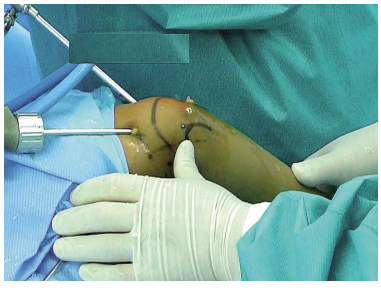

图 1 外侧、内侧入路进镜

Figure 1 Medial and Lateral Portal of the Elbow Arthroscopy

(3)软组织松解：切除增生的滑膜、增厚关节囊及系带(图 2)，松解关节囊(图 3)。

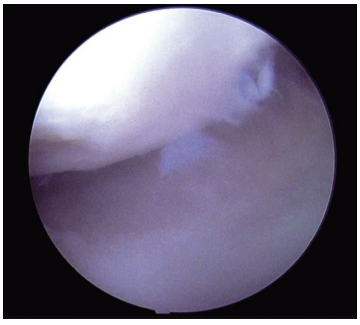

图 2 创削切除增生滑膜

Figure2 Arthroscopic Removal of Hyperplastic Synovium

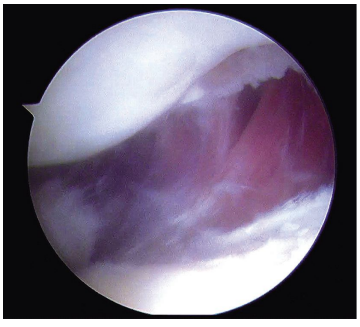

图 3 松解关节囊

Figure 3 Releasing the Joint Capsule

2.1.2 开放性松解术

(1)尺神经松解与分离：取尺骨鹰嘴内侧缘 3 cm 长切口，切开后可见尺骨冠状突尺侧边缘增生，卡压尺神经及肱尺关节，完全松解、分离尺神经(图 4)，用橡皮条牵开并保护尺神经(图 5)。

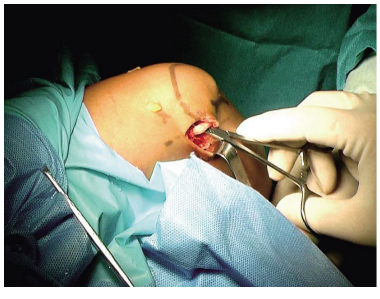

图 4 游离尺神经

Figure 4 Free the Ulnar Nerve

图 5 牵开并保护尺神经

Figure 5 Protecting the Ulnar Nerve

(2)骨性结构阻挡的解除:将尺神经保护好后,分辨卡压尺神经的骨赘,并完全切除以解除骨性结构的阻挡(图 6)。

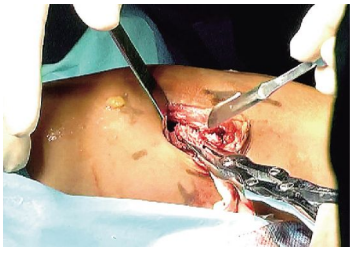

图 6 解除骨性结构阻挡

Figure 6 Removal of Osteophytes

(3)手法松解:解除骨性阻挡结构后,手法松解关节至活动度达到 0°~120°(图 7、图 8)。

图 7 手法松解肘关节伸直达 0°

Figure 7 Releasing of Elbow Extension up to 0°

图 8 手法松解肘关节屈曲达 120°

Figure 8 Releasing of Elbow Flexion up to 120°

(4)术后处理:探查关节内无异常后,冲洗关节,逐层缝合切口。患肢加压包扎,患肘伸直位石膏固定。

2.2 康复训练

术后的康复要紧密结合运动员人群特点和项目特点实施康复结合体能训练的方案。目的是帮助其重返赛场。根据术后机体恢复特点,康复分 3 个阶段,即早期、中期、后期(表 1)。

早期为围手术期阶段,术后第 1 周。该阶段以早期减少手术并发症为目的,建议在医院内完成。该阶段重点是减少术后炎症反应、消除肿胀,同时辅助心理治疗帮助,可以使用冰敷、超声波、超短波等物理

表 1 术后康复进程

Table 1 Postoperative Rehabilitation Process

术后时间	治疗类别	治疗方法的实施
早期 (术后第 1 周)	患者教育	告知患者康复方案,嘱患者做好心理准备配合治疗,鼓励患者树立信心并告知患者预后情况
	活动度训练	被动屈曲或伸直肘关节达最大角度(VAS＜4 分),维持 120 s 为一组,每天 3 组
	冰敷	训练结束后即刻用冰水混合物围绕肘关节冰敷 15 min
	理疗	超声(3 MHz,1.2 Watt/cm^2)15 min,短波(27.12 MHz)15 min 消肿治疗
	肌肉贴布	训练中及训练后的肌贴辅助治疗(将两条适宜长度的肌贴剪成有四条边的爪型贴,以肿胀点为中心,采用减压贴扎的方式交叉贴扎)
	口服药物	非甾体类抗炎药美洛昔康 7.5 mg 口服,每日两次
	相关记录	记录关节活动度、皮肤温度、上肢维度、肌肉力量、手术切口情况以及 VAS 评分
中期 (术后第 2~4 周)	主动抗阻训练 (利用阻力带)	1.肘伸直位,前臂旋后屈腕旋前腕尺偏,10 个 / 组×2 组 / 天 2.肘屈 90°外翻至伸直位,前臂旋前腕尺偏,12 个 / 组×2 组 / 天 3.肘屈 120°外翻至伸直位,前臂旋前腕尺偏,12 个 / 组×2 组 / 天
	冰敷	训练结束后即刻用冰水混合物围绕肘关节冰敷 15 min
	理疗	超声(3 MHz,1.2 Watt/cm^2)15 min,短波(27.12 MHz)15 min 消肿治疗
	肌肉贴布	训练中及训练后的肌贴辅助治疗(将两条适宜长度的肌贴剪成有四条边的爪型贴,以肿胀点为中心,采用减压贴扎的方式交叉贴扎)
	口服药物	非甾体类抗炎药美洛昔康 7.5 mg 口服,每日两次
	相关记录	记录关节活动度、皮肤温度、上肢维度、肌肉力量及 VAS 评分
后期 (术后第 4~8 周,8 周以后结合体能训练)	生活动作训练	拎东西,洗脸,拿杯子等日常生活常做动作:10 次 / 组×3 组 / 天
	哑铃抗阻训练	1.锤式弯举:12 个 / 组×3 组 / 天(图 9) 2.仰卧臂屈伸:12 个 / 组×3 组 / 天(图 10)
	冰敷	训练结束后即刻用冰水混合物围绕肘关节冰敷 15 min
	理疗	超声(3 MHz,1.2Watt/cm^2)15 min,短波(27.12 MHz)15 min 消肿治疗
	肌肉贴布	训练中及训练后的肌贴辅助治疗(将两条适宜长度的肌贴剪成有四条边的爪型贴,以肿胀点为中心,采用减压贴扎的方式交叉贴扎)
	相关记录	记录关节活动度、皮肤温度、上肢维度、肌肉力量及 VAS 评分

图 9 锤式弯举

Figure 9 Hammer Curl



图 10 仰卧臂屈伸

Figure 10 Lying Triceps Extension

治疗方法以及功能锻炼、肌贴等联合治疗,常规使用非甾体类抗炎药,并记录关节活动度、皮肤温度、上肢维度、肌肉力量、手术切口情况以及疼痛程度(Visual Analogue Scale,VAS)评分。

中期为术后康复阶段,术后第 2~4 周。该阶段避免加重肿胀和炎症反应的同时,进行主动活动训练,记录关节活动度、皮肤温度、上肢维度、肌肉力量以及 VAS 评分。

后期为术后结合体能训练的康复阶段,术后 4 周以上。该阶段是以日常生活功能训练及肌力训练为主,同时配合运动项目训练特点,结合体能训练进行,直至重返赛场,并记录关节活动度、皮肤温度、上肢维度、肌肉力量以及 VAS 评分。

2.3 专项体能训练

运动员与普通人群康复最大的不同是后期需要结合专项体能训练进行,因此,康复结合专项体能训练至关重要(表 2)。

表 2 体能训练进程

Table 2 Physical Fitness Training Process

术后时间	训练项目
术后第 9 周	1.俯卧撑、仰卧起坐:12 个 / 组×5 组 / 天,每周 3 次 2.平板支撑:1 分钟 / 组×5 组 / 天,每周 3 次 3.有氧健身操:20 分钟 / 组×1 组 / 天,每周 3 次 4.长跑训练:40 分钟 / 组×1 组 / 天,每周 3 次
术后第 24 周	划水训练:20 次 / 组×2 组 / 周
术后第 25 周	下水冲浪训练:3 次 / 组×3 组 / 周

3 随访结果

在术后第 1 周、第 4 周、第 8 周、第 16 周和第 24 周评估肘关节临床症状、VAS 评分、关节活动度(ROM)、肌肉力量(表 3),采用 MicroFET2 肌肉力量测试仪测试肌力(图 11、图 12)

表 3 术后随访结果

Table 3 Postoperative Follow-up Results

术后时间	临床症状	VAS/ 分	屈伸活动度 /°	旋前旋后活动度 /°	屈肘力量 /N	伸肘力量 /N
第 1 周	肿胀、间隙有压痛	4	10~90	65~70	93	69
第 4 周	无肿胀,间隙无压痛	2	5~100	80~85	108	80
第 8 周	无肿胀,间隙无压痛	0	0~120	90~95	139	110
第 16 周	无肿胀,间隙无压痛	0	0~125	90~95	145	115
第 24 周	无肿胀,间隙无压痛	0	0-125	90~95	150	120

图 11 MicroFET2 肌肉力量测试仪

Figure 11 MicroFET2 Muscle Testing Dynamometer

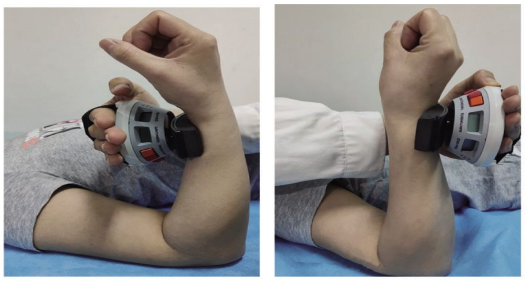

图 12 MicroFET2 测试肱二、肱三头肌肌力

Figure 12 Biceps and Triceps Strength Test by MicroFET2

重返赛场标准:切口瘢痕愈合良好,皮肤温度在正常范围内,无明显肿胀,关节间隙无明显压痛,肘关节屈伸活动度达 0°~130°,旋前旋后活动度达 90°~95°(图 13、图 14)。患肢与健肢的屈伸肘力量比大于 90%,能够很好地完成冲浪专项动作,训练后肘关节无明显疼痛及肿胀的发生。

患者于术后 26 周重返赛场, 并获得 2018 年全国冠军赛亚军、全国锦标赛亚军,2019 年二青会冲浪赛亚军、全国锦标赛 U18 冠军的优异成绩。

图 13 屈伸活动度达到 0°~130°

Figure 13 Range of Flexion and Extension: 0°~130°

图 14 旋转活动度达到 90°~95°

Figure 14 Range of Rotation: 90°~ 95°

4 讨论

本病例结合运动员特点, 术后采取康复结合体能训练的方式,以便于早期重返赛场。肘关节术后康复主要目的是恢复关节正常的活动度、肌力、日常活动,既往文献均强调肘关节松解术后早期功能锻炼[4,6],术后早期冰敷[7]、使用非甾体类抗炎药[8],并结合物理治疗[9]进行功能锻炼有助于肘关节的功能恢复。

冲浪运动是以不断变化的海浪为平台的高技巧性竞技运动,每组比赛时间一般为 20~30 min,因此冲浪运动对从事者的体能、平衡能力、协调能力、反应力、爆发力、身体控制能力要求极强。良好的体能、力量及协调能力是保障运动员在比赛中获得优秀成绩的基础。冲浪运动员需要从沙滩趴在板上划水进入海浪区, 并不断地压板潜越躲避海浪到达最后一道浪的等待区域, 并在海浪到来时使用短距离划水的爆发力“抓住”海浪,在完成滑行动作后再划水返回等浪区域,以此反复进行。然而上肢完成冲浪及划水动作时需要肘关节的参与, 并且在完成动作过程中肘关节承受着巨大力量的冲击, 所以当运动员患有肘关节僵硬时, 肘关节活动度及上肢肌力明显下降,不能很好地进行短距离划水并“抓住”海浪,更不能很好地维持冲浪姿势的平衡和稳定, 这将直接影响运动员的比赛成绩, 所以对运动员肘关节僵硬的及时诊断及正确治疗是至关重要的。

对于损伤后 6 个月内出现肘部日常生活能力丧失的患者,可考虑采用非手术治疗,如果患者非手术治疗效果较差,可考虑手术治疗。近期有研究发现,肘关节僵硬患者初次创伤后 6~10 个月进行手术治疗,运动弧改善效果最佳[10] ,然而手术方式的选择也是至关重要的, 开放性松解在临床上应用较为广泛,总体上开放性松解术并发症发生率较低[11]。对于关节镜下松解术来讲,优点是切口小、失血量少、术后疼痛较轻、易康复等[12],适合于运动员早期重返赛场的要求。由于神经血管结构和空间的限制,其操作有一定难度。关节镜下松解术通常仅考虑用于简单的肘关节挛缩:肘关节活动受限、运动弧度≥80°/s。无手术史或前次手术损伤小、无尺神经前置、无或仅有少量异位骨化且关节结构基本正常[13]。该名患者为优秀运动员,肘关节僵硬病史 10 个月且保守治疗无效,肘关节活动受限,故选择手术治疗,研究选择的手术方式是关节镜下松解术联合开放性松解术,原因在于充分发挥关节镜手术的微创之优点, 最大程度较少组织创伤, 减少术后肿胀, 有利于术后康复。切开手术是最经典的术式,它能够更加直观地进行手术操作,能够很好地游离尺神经,用橡皮条保护并牵开尺神经, 并且能够清晰地分辨肘关节骨性阻挡的区域和卡压位置, 完全地去除骨性阻挡以达到充分松解的目的。经过上述手术的治疗,能够松解肘关节,恢复活动度,并且最大程度减少术后疼痛,减少术后并发症,有助于运动员早日重返赛场。

术后康复以及专项体能训练对于运动员重返赛场也是至关重要的, 尤其是那些对上肢力量要求较高的项目。术后康复早期(术后第 1 周)主要是通过康复师给予患者被动活动以恢复患者的关节活动度,康复后给予冰敷消除肿胀,从而为之后的康复计划奠定基础;康复中期(术后第 2~4 周)主要以患者主动活动训练为主, 按照康复训练计划做一些肘关节主动活动的康复动作,进一步改善关节活动度,并辅以冰敷、理疗等消肿治疗;康复后期(术后第 4~8 周)以日常生活功能训练及肌力训练为主, 锻炼肱二头肌、肱三头肌的肌力,目的在于达到更大的关节活动范围并恢复部分肌力, 为日后的专项体能训练打下

良好基础。专项体能训练主要以一些上肢的训练为主,并且按照训练计划进行划水训练,达到重返运动指标后,运动员下水进行冲浪运动。经过该阶段的训练, 肘关节功能及屈伸、旋转活动度恢复到正常范围,并且患肢与健肢的屈伸肘力量比大于 90%,能够完成冲浪专项动作, 训练后肘关节无明显疼痛及肿胀的发生。符合上述指标后,运动员可以逐步恢复到既往运动表现并重返赛场。

综上所述,该运动员的肘关节僵硬的诊断明确,治疗方法得当,运动表现佳,术后 26 周成功重返赛场并取得全国锦标赛 U18 冠军。优秀冲浪运动员与普通人群肘关节僵硬的手术及术后的功能康复方法与进程应有区别。手术要求彻底松解,微创结合小切口的方式进行,术后要求系统的关节功能锻炼、物理治疗及力量训练,同时后期结合专项体能训练,促进运动员早期重返赛场。

参考文献:

[1] Nauth A., McKee M. D., Ristevski B.Distal humeral fractures in adults[J]. The Journal of bone and joint surgery[J].American volume, 2011, 93(7):686.

[2] Søjbjerg J. O. The stiff elbow[J]. Acta Orthopaedica Scandinavica, 1997, 67(6): 626-631.

[3] Dunham C. L., Castile R. M., Necat H., et al. Temporal Patterns of Motion in Flexion-extension and Pronation-supination in a Rat Model of Posttraumatic Elbow Contracture[J].Clinical Orthopaedics and Related Research, 2018:1.

[4] Myden C., Hildebrand K. Elbow joint contracture after traumatic injury[J]. Journal of Shoulder & Elbow Surgery, 2011, 20(1): 44.

[5] McArthur K., Jorgensen D., Climstein M., et al. Epidemiology of Acute in Injuries in Surfing: Type, Location, Mechanism, Severity, and Incidence: A Systematic Review[J]. Sports, 2020, 8(2):25.

[6] Shi yang Y., Meng C., Cun F. Team Approach: Elbow Contracture Due to Heterotopic Ossification[J].JBJS Reviews, 2017, 5(1).

[7] Shi Y. Y., Chen S., Yan H. D., et al. Effect of Cryotherapy After Elbow Arthrolysis: A Prospective, Single-Blinded, Randomized Controlled Study[J]. Archives of Physical Medicine and Rehabilitation, 2015, 96(1):1-6.

[8] Yang B. S., Jiang Y. C., Feng F. L., et al. The efficacy of celecoxib in preventing heterotopic ossification recurrence after open arthrolysis for post-traumatic elbow stiffness in adults[J]. Journal of Shoulder and Elbow Surgery, 2015, 24(11):1735-1740.

[9] Ploumis A., Belbasis L., Ntzani E., et al. Radiotherapy for prevention of heter- topic ossification of the elbow: a systematic review of the literature[J]. Journal of Shoulder and Elbow Surgery, 2013, 22(11):1580-1588.

[10] Sun C., Zhou X., Yao C., et a1.The timing of open surgicaI release of post-traumatic elbow stiffness:a systematic review[J].Medicine (Baltimore), 2017, 96(49):9121.

[11] Kodde I. F., van Rijn J., van den Bekerom M. P., et a1. SurgicaI treatment of post- traumatic elbow stiffness: a systematic review[J]. J. Shoulder Elbow Surg., 2013, 22(4):574-580.

[12] Basem A., William O.Posttraumatic Elbow Stiffness: A Critical Ana- lysis Review[J]. JBJS Reviews, 2016, 4(9):1.

[13] Blonna D., Wolf J. M., Fitzsimmons J. S., et al. Prevention of Nerve Injury During Arthroscopic Capsulectomy of the Elbow Utilizing a Safety-Driven Strategy[J].The Journal of Bone and Joint Surgery, 2013, 95(15):1373-1381.

(责任编辑:刘畅)